YEERAN Handbook of Small Animal Ultrasound Imaging

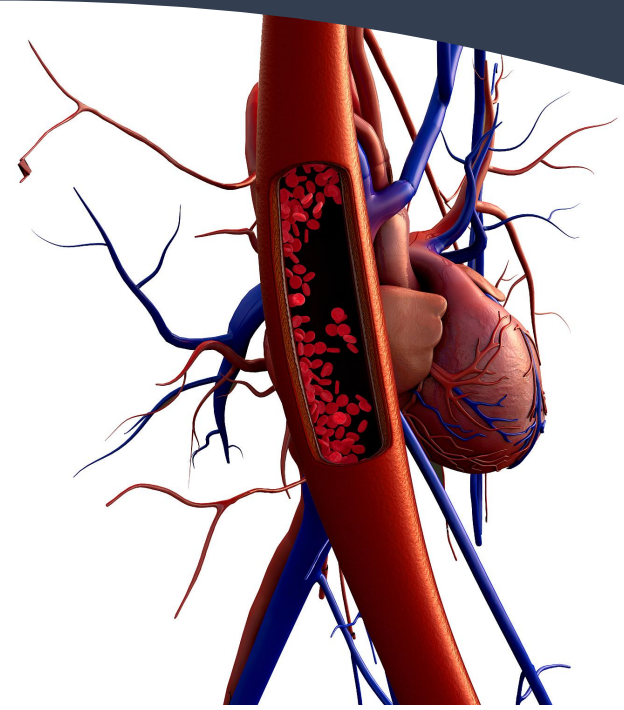

-Vascular Section -

日本語版 ver.1.0

BrainVision

目次

血管の超音波イメージングの概要 1
血管系の解剖学的概要および研究分野 1
血管構造の変化には以下が含まれます 1
血管の基本構造 2
プローブの選択 2

1. 血管分析に必要な計測モード 3
1.1 B モードおよびハーモニックモード 3
1.2 M モード（M-mode） 3
1.3 カラードプラモード（Color Doppler Mode） 3
1.4 パワードプラモード（Power Doppler Mode） 4
1.5 パルス波ドプラモード（Pulsed Doppler Mode） 4

2. 左心室流出路（LVOT） 5
2.1 左心室流出路（LVOT）の測定と計算可能なデータ 5

3. 肺動脈流出路（PAOT） 6
3.1 動物とプローブの位置 6
3.2 肺動脈流出路（PAOT）画像の取得例とポイント 7
3.3 肺動脈流出路（PAOT）の測定と計算可能なデータ 7

4. 大動脈弓 8
4.1 動物とプローブの位置 8
4.2 大動脈弓の超音波画像 9
4.3 大動脈弓の可能と計算可能なデータ 9

5. 鎖骨上大動脈弁 10
5.1 動物とプローブの位置 10
5.2 鎖骨上大動脈弁の超音波画像 10
5.3 鎖骨上大動脈弁の測定および計算可能なデータ 11

6. 他の一般的な血流画像 12
6.1 肺静脈 12
6.1.1 動物とプローブの位置 12
6.1.2 肺動脈の計測と計算可能なデータ 13

6.2 冠動脈 14
6.2.1 動物とプローブの位置 14
6.2.2 冠動脈の超音波画像 14
6.2.3 冠動脈の測定と計算可能なデータ 14

6.3 腹部大動脈 15
6.3.1 動物とプローブの位置 15
6.3.2 腹部大動脈の超音波画像 16
6.3.3 腹部大動脈の測定と計算可能なデータ 16

6.4 下大静脈（IVC） 17
6.4.1 動物とプローブの位置 17
6.4.2 下大動脈の超音波画像 17
6.4.3 下大動脈の測定と計算可能なデータ 18

6.5 頸動脈 19
6.5.1 動物とプローブの配置 19
6.5.2 頸動脈の超音波画像 20
6.5.3 頸動脈の測定と計算可能なデータ 20

血管の超音波イメージングの概要

ここでは、超音波による血管の描出方法、血管構造の識別、血行動態パラメータの取得、血管の測定および計算方法の習得を主な目的としています。

血管系の解剖学的概要および研究分野

血管系は血液を輸送する通路である「血管」から構成されます。輸送方向に応じて、動脈、静脈、毛細血管に分類されます。

動脈：心臓から全身の組織へ血液を運ぶ
静脈：組織から心臓へ血液を戻す
毛細血管：動脈と静脈をつなぎ、血液と組織の間で物質交換を行う主要な場所

血管は全身の臓器に酸素と栄養を供給し、二酸化炭素や代謝老廃物を除去する役割を担っています。

血管系は多くの疾患や病理の発症において重要な役割を果たしており、血管研究は、血管疾患や臓器疾患に関連する潜在的なメカニズム（血管新生、微小循環・灌流、炎症など）を解明することを目的としています。

超音波画像診断は非侵襲的であり、血管構造の描出および血行動態機能の評価に活用できます。

血管構造の変化には以下が含まれます

- 内膜-中膜の厚さ
- 動脈壁の動き
- 静脈血栓の識別
- 血流速度
- 血流の加速時間
- 拍出時間
- 脈動指数（PI）
- 動脈の硬さ評価のための脈波伝播速度（PWV）
- 時間-速度積分（TVI）Basic structure of blood vessels
- 動脈硬化性プラークの識別
- 収縮期および拡張期の直径
- 血行動態機能の評価項目：
- 収縮期末速度および拡張期末速度
- 血流の減速時間
- 抵抗指数（RI）
- 血流量の測定

血管の基本構造

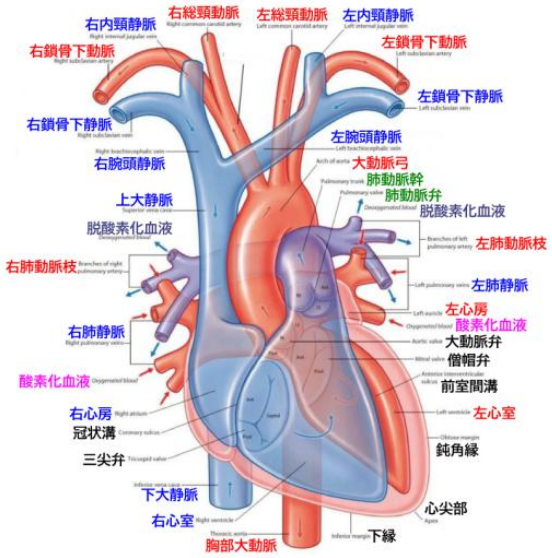

心臓の各部屋と血流の方向 ▲

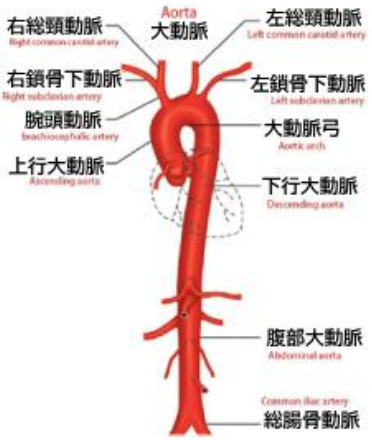

大動脈とその分枝 ▲

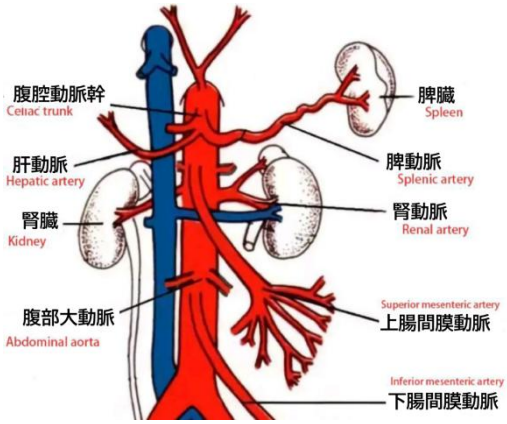

内臓動静脈系 ▲

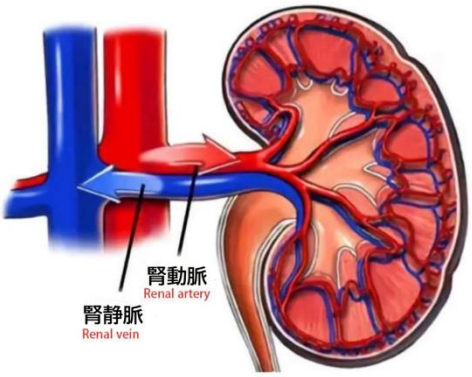

腎血管 ▲

プローブの選択

動物種に応じたプローブのサイズと周波数

マウス用： モデル X10-23L のプローブを使用 → 高周波で浅部組織に高解像度の画像を提供

ラット用： モデル X6-16L のプローブを使用 → やや深部まで届く中～低周波のプローブ

皮膚に近い血管などを観察する場合は、マウス用の X10-23L で、より高解像度の画像が得られます。

高周波プローブ：
- 解像度は高いが、貫通力（深さ）やスキャン幅が制限される
- 表在臓器や小動物の浅い部位の観察に適する

低周波プローブ：
- 解像度はやや低いが、ドプラ感度に優れており、深部まで観察可能
- 高速血流モデル（例：TAC モデル（横行大動脈狭窄））の研究などでは、より高い血流周波数を得るために低周波プローブが有効

1. 血管分析に必要な計測モード

1.1 B モードおよびハーモニックモード

関心領域の２次元(2D)画像を取得するために使用し、血管などの解剖学的構造は白黒画像として表示され、識別できます。動脈血管と枝は、断面または矢状面で連続的に追跡できます。例えば、腹部大動脈は肝臓領域の断面で見つけることができます。腹部大動脈を視野の中央に置き、プローブを 90 度回転させて矢状面に切り替えると、矢状面に沿って上方に胸部大動脈、下方に総腸骨動脈へと連続して観察できます。

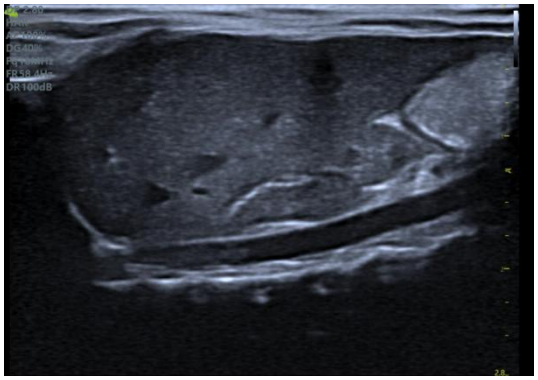

1.2 M モード（M-mode）

関心領域における「組織の時間経過に伴う動きを表す画像」を取得するために使用されます。M モードでは、動脈の弾性に関する貴重な情報である、血管壁の厚さと血管壁の動きを時間経過とともに分析できます。

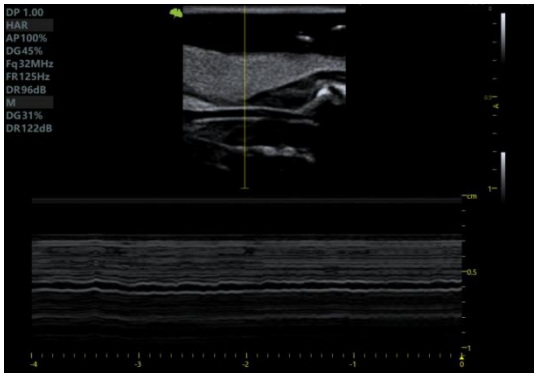

1.3 カラードプラモード（Color Doppler Mode）

２次元超音波に基づき、カラー画像を用いて血流の方向と相対速度をリアルタイムで表示します。明るさは平均血流速度を表し、色は血流の方向を表します。赤は血流がプローブに向かっていることを示し、青は血流がプローブから離れていることを示します。

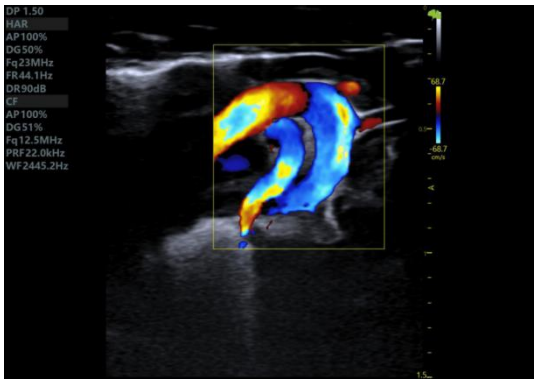

1.4 パワードプラモード（Power Doppler Mode）

特定領域における赤血球の範囲を表示することで、その領域の血流画像を描写します。そのパワーは赤血球数と相関しており、腫瘍血管の検出、固形臓器における血液灌流の検出、血管病変の観察などに利用できます。

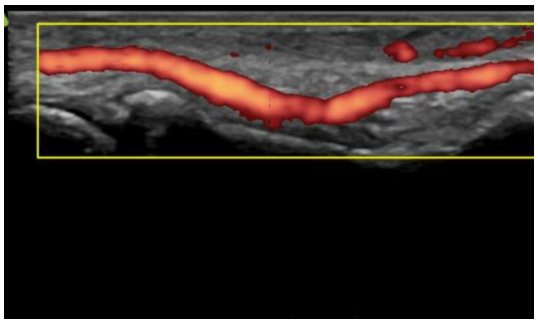

1.5 パルス波ドプラモード（Pulsed Doppler Mode）

パルス波（PW）ドプラモード画像は、対象血管内の血流を解析するために使用されます。解析部位を指定する「サンプリングボリューム」を 2D 画像上の血管内に設置し、角度補正線を血流方向と一致するように調整しますが、60 度を超えないようにします（理想的な PW ドプラ角度は 0 度ですが、解剖学的制約により、この角度を実現することは困難です）。これにより、血流パルス波ドプラ曲線が得られ、そこから血流速度、加速度、時間測定などの情報が得られます。

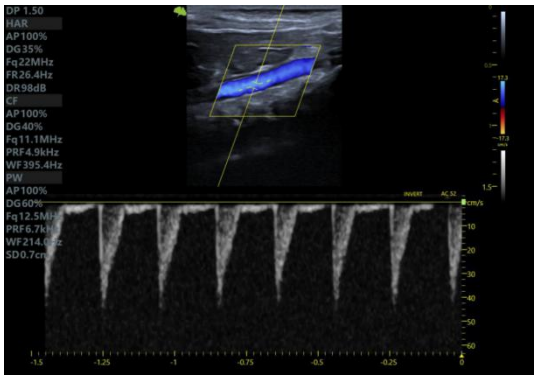

2. 左心室流出路（LVOT）

左室流出路の計測は、傍胸骨長軸像で大動脈弁から上行大動脈までの血管断面をスキャンすることで実施します。この位置で大動脈流出路の M モード画像を取得し、血管径の変化を計測することができます。
プローブの位置は、傍胸骨長軸像の時と同じです。

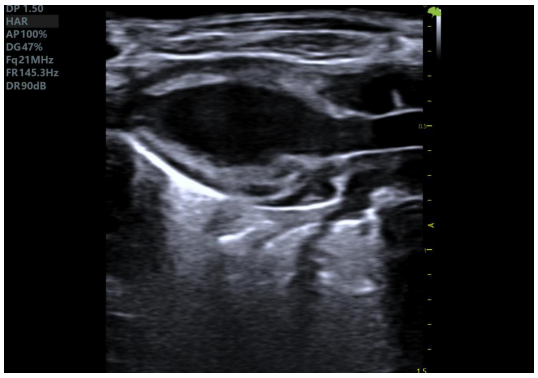

左室流出路(LVOT)の 2D 画像

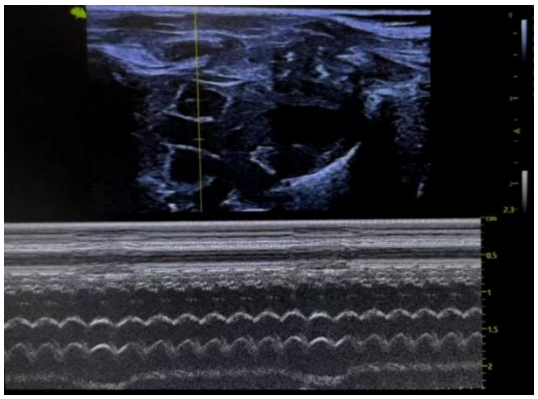

左室流出路の M モード画像

注意
- プローブは血管の長軸方向に可能な限り平行になるようにしてください。
- 血管を圧迫して変形や血流阻害を起こさないように、皮膚に軽く圧力をかけてください。

2.1 左心室流出路（LVOT)の測定と計算可能なデータ

- 拡張末期左心室流出路直径（LVOTd-D）
- 収縮末期左心室流出路直径（LVOTd-S）
- 左心室流出路長（LVOT-L）

- 左心室が拡張している状態での流出路の直径
- 左心室が収縮している状態での流出路の直径
- 左心室流出路の長さ

3. 肺動脈流出路（PAOT）

主に肺高血圧モデルに適用されます。パルス波ドプラを使用して肺動脈流出路の血流を測定します。肺動脈の最大血流速度は波形のピークで測定され、肺動脈の速度-時間積分（VTI）は、波形全体をトレースすることによって測定されます。

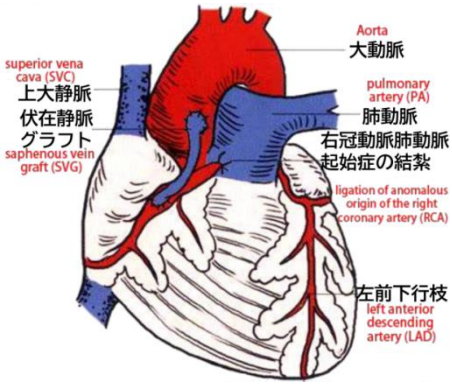

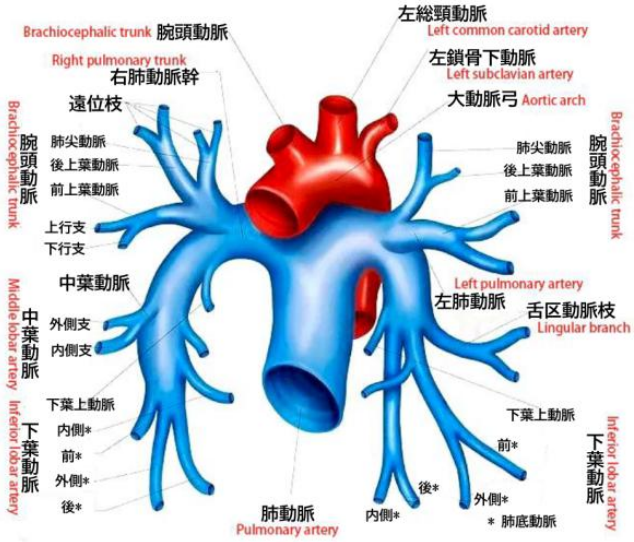

3.1 動物とプローブの位置

1. 傍胸骨長軸像で、プローブを動物の左肩に向けてわずかに回すと、肺動脈が見えるようになります。
2. 傍胸骨短軸像を基準に、プローブをマウスまたはラットの頭側に向けて動かします。左室流出路の出口がリング状に現れます。出口を取り囲む血管が肺動脈です。また、左右の肺動脈の枝も観察できます。



胸骨旁長軸ビュー（PLAX）



胸骨旁短軸ビュー（PSAX）

3.2 肺動脈流出路(PAOT)画像の取得例とポイント

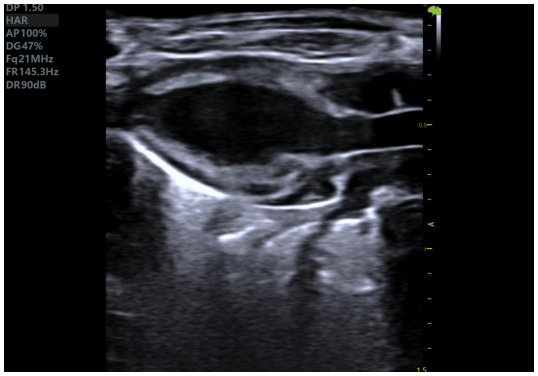

肺動脈流出路の胸骨傍長軸像

注意
- 右室流出路(RVOT)、肺動脈弁(PV)、およびそれらの開閉運動が明瞭に観察できること。
- 大動脈の短軸像が、肺動脈の長軸像に垂直に画像中央に表示されていること。

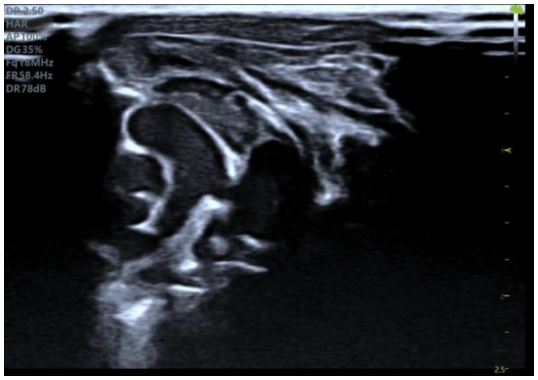

肺動脈流出路の短軸像

注意
- 主肺動脈(MPA)が左肺動脈(LPA)と右肺動脈(RPA)に分岐する様子と、右室流出路(RVOT)を明瞭に観察できます。
- 大動脈弁短軸像を画像中央に配置し、肺動脈弁(PV)の開閉運動を観察できます。

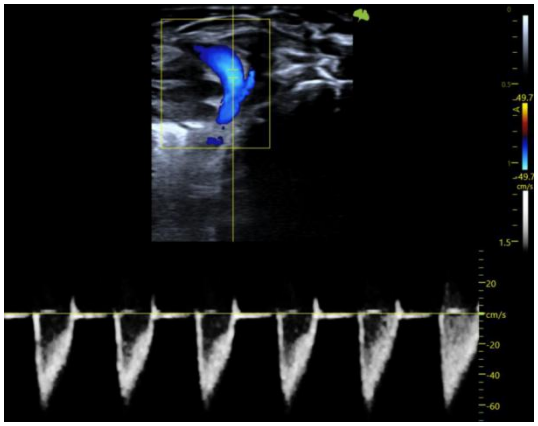

肺動脈パルスドプラ画像

3.3 肺動脈流出路 (PAOT)の測定と計算可能なデータ

- 肺動脈速度時間積分値(PVVTI)
- 最高血流速度(PVpeakV)
- 加速時間(PAT)
- 駆出時間(PET)
- 右室心拍出量(RVCO)

4. 大動脈弓

このセクションでは、大動脈弓、上行大動脈、腕頭動脈、左総頸動脈、左鎖骨下動脈などの構造を見ることができます。

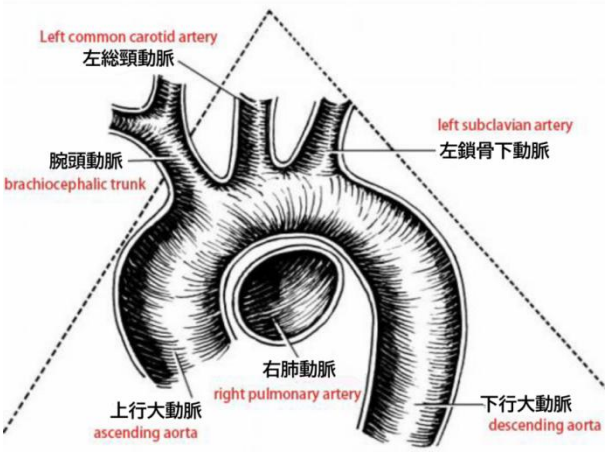

4.1 動物とプローブの位置

◆ **手持ちプローブを使用する場合**

1. プローブをマウスの胸部の右側に置きます。
2. プローブのマークをマウスの頭の方向に向けます。
3. プローブの尾部を約 45 度右側に傾けて配置します。

プローブの解剖学的位置と
スキャンの概略図

◆ **プローブホルダーを使用する場合**

右側胸骨部観察を修正して大動脈弓を観察します。

1. 胸骨長軸観察用にプローブアームを動物の右側に向けて約 45 度傾けます。
2. 動物の心電図プラットフォームも少し左側に傾け、プローブのマークが動物の下顎に向かうように配置します。
3. プローブを時計回りに少し回転させて画像を最適化します。

4.2 大動脈弓の超音波画像

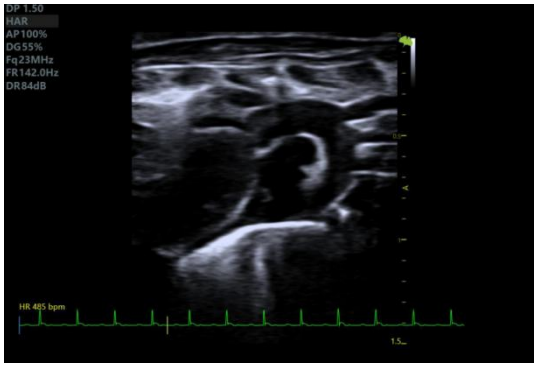

大動脈弓 2D 画像

注意
- 大動脈弓を明確に示し、上行大動脈、大動脈弓、および近位下行大動脈を含めて表示します。
- 大動脈弓の 3 つの主要な分枝（腕頭動脈、左共通頸動脈、左鎖骨下動脈）を視覚化します。
- 大動脈壁の内膜は滑らかで、腔の狭窄や膨張がなく正常な血流方向が維持されていることを確認します。

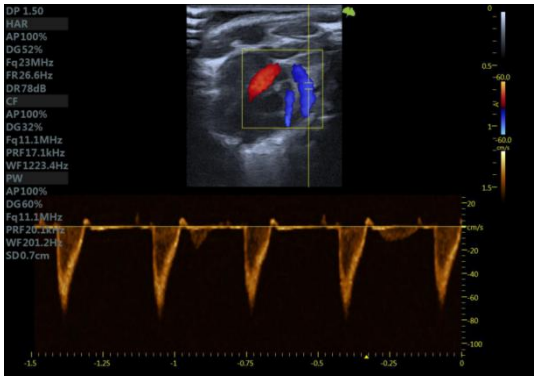

大動脈弓パルスドップラー画像

4.3 大動脈弓の可能と計算可能なデータ

- 血管内径：血管の内径を測定します。
- 分枝口の位置：血管の分枝部位を特定します。
- 血管壁の厚さ：血管壁の厚さを測定します。
- 狭窄または膨張の評価：血管内での狭窄や膨張の有無を評価します。
- 最大収縮期速度（PSV）：最大の血流速度（収縮期のピーク速度）を測定します。
- 平均流速（MFV）：血管内での平均的な血流速度を測定します。
- 拡張末期速度（EDV）：心臓の拡張末期における血流速度を測定します。
- 加速時間（AT）：血流の加速に要する時間を測定します。
- 駆出時間（ET）：血液が動脈に駆出される時間を測定します。
- 減速時間（DT）：血流が減速するまでの時間を測定します。
- 抵抗指数（RI）：血流の抵抗を示す指標として、収縮期と拡張期の血流速度に基づいて計算されます。
- 脈波指数（PI）：血流の変動を示す指標で、血管の脈波性を測定します。

5. 鎖骨上大動脈弁

胸骨上大動脈弁断面では、大動脈、大動脈弁、左心室などの解剖学的構造を明瞭に観察できます。より正確な血流ドップラー情報を得るには、プローブの方向を大動脈に垂直にしないでください。この断面では、上行大動脈と大動脈弁の血流速度を正確に測定できます。

5.1 動物とプローブの位置

プローブを胸郭入口の正中線上に置きます。プローブの先端を動物の頭部に向けて約 50 度傾けます。長軸像と同様に、ドップラーサンプリングボリュームを大動脈弁の上方に配置すると、大動脈弁のパルスドップラー血流が得られます。

通常、パルスドップラー血流速度は 100～120 cm/s です。

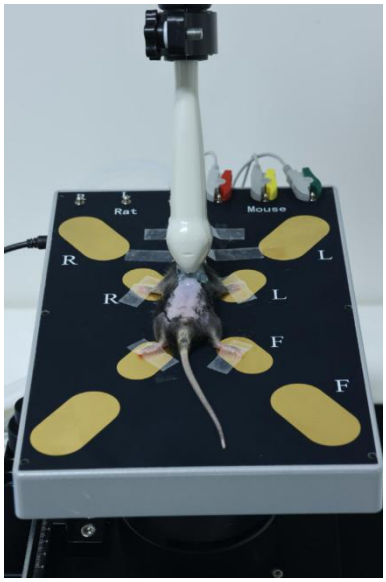

5.2 鎖骨上大動脈弁の超音波画像

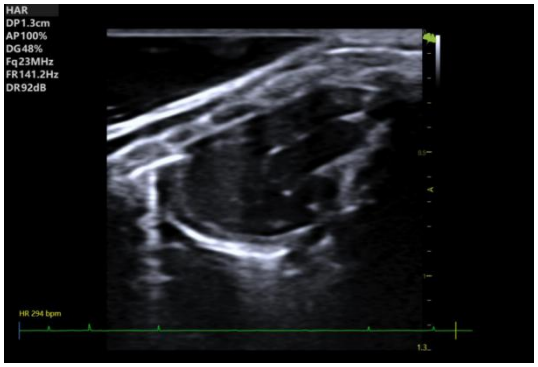

鎖骨上大動脈弁の 2D 画像

注意
- プローブの角度を調整して、胸骨や肋骨に当たらないようにし、必要に応じて動物の頭の位置を再調整して肺の干渉を減らします。
- 鎖骨上画像では、大動脈弁周辺の血流や血管構造を評価するのに最適なアングルを探します。

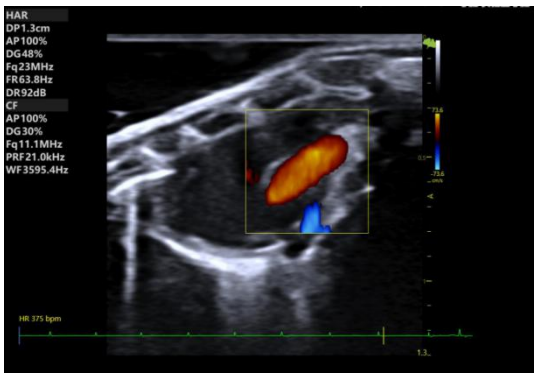

大動脈弁のカラードプラ画像

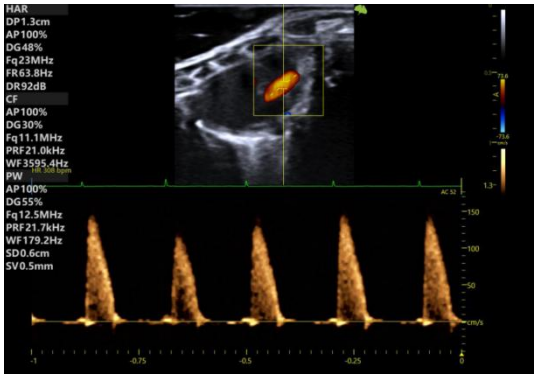

大動脈弁のパルス波ドプラ画像

5.3 鎖骨上大動脈弁の測定および計算可能なデータ

- 大動脈輪直径(AAD)
- 収縮期最大血流速度(PSV)
- 拡張期末血流速度(EDV)
- 平均流速(MFV)
- 加速度時間(AT)
- 駆出時間(ET)
- 減速度時間(DT)
- 大動脈弁流量
- 抵抗指数(RI)＝(PSV - EDV)/ PSV
- 脈動指数(PI)＝(PSV - EDV)/ MFV
- 圧力勾配ΔP ＝ 4 × $(PSV)^2$(単位:mmHg)

6. 他の一般的な血流画像

6.1 肺静脈

肺静脈は、左心房に血液を流す血管です。肺静脈の画像は、標準的な肋間縦軸断面で取得でき、そこから血流を測定することができます。

この画像は、左心房圧、左心室機能、そして肺循環の状態を評価するために一般的に使用されます。

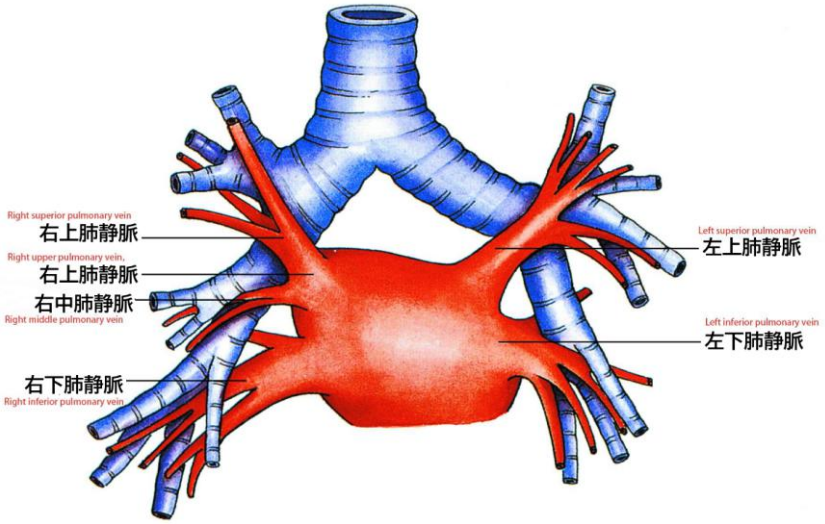

6.1.1 動物とプローブの位置

肋間縦軸断面で、X 軸の位置を調整して左心房と肺静脈が視野に入るようにします。

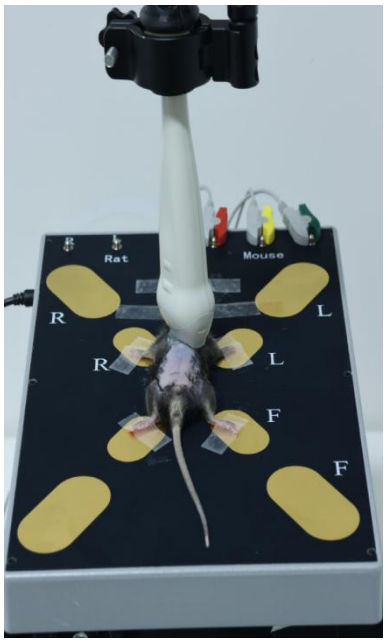

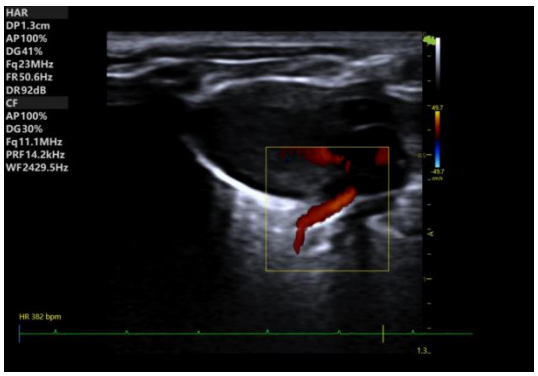

肺静脈のカラードプラ画像

6.1.2 肺動脈の計測と計算可能なデータ

- 肺静脈の直径
- 肺静脈の流速
- 速度-時間積分（VTI）
- 平均流速
- 肺静脈流量（Q）
- 収縮期ピーク速度（S 波）：左心室収縮時に左心房に向かう肺静脈の流速
- 拡張期ピーク速度（D 波）：左心室拡張初期に左心房に向かう肺静脈の流速
- 心房反転速度（AR 波）：左心房収縮時に肺静脈に向かう逆流の流速
- 肺静脈流量指数（PVFI）：PVFI =（S 波速度 × S-VTI）/（D 波速度 × D-VTI）。左心室の充満パターンを反映し、拡張期機能不全の評価に役立ちます。

6.2 冠動脈

冠動脈は大動脈根から始まり、左右の枝に分岐して心臓に血液を供給し、正常な機能を維持します。冠動脈の機能不全は重篤な心疾患につながる可能性があります。齧歯類では冠動脈の直径が細く、心拍数も高いため、超音波による解剖学的構造の可視化は困難ですが、パルス波ドップラー法では部分的な血行動態パラメータを測定することができます。

6.2.1 動物とプローブの位置

プローブを胸骨傍長軸像と同様に配置します。パルス繰り返し周波数（PRF）を下げると、大動脈根から斜め上方に流れる細い赤色の血流信号が描出されます。これが冠動脈の血流を表しています。

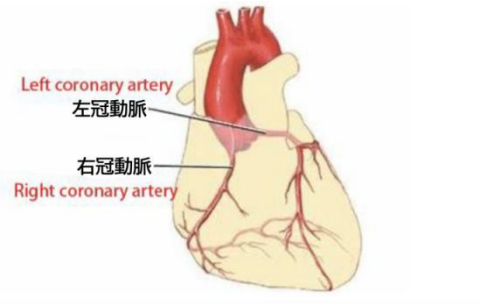

6.2.2 冠動脈の超音波画像

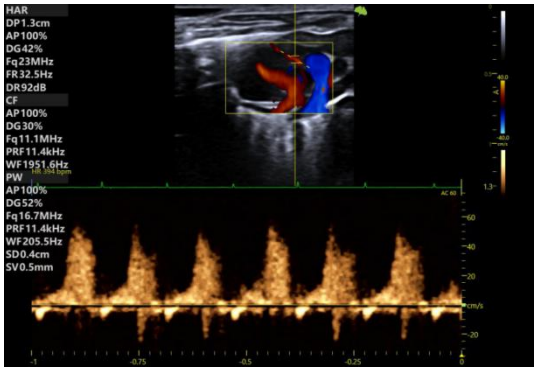

冠動脈パルス波ドプラ画像

6.2.3 冠動脈の測定と計算可能なデータ

- ピーク収縮期速度（PSV）
- 終末期拡張速度（EDV）
- 平均血流速度（MFV）
- 抵抗指数（RI）
- 脈動指数（PI）

6.3 腹部大動脈

腹部大動脈は、胸部大動脈から延びる重要な動脈血管で、脊椎の前面を下降し、腹部の臓器や下肢に血液を供給するために広範囲に分岐しています。生理的な機能を維持するために不可欠な役割を果たします。

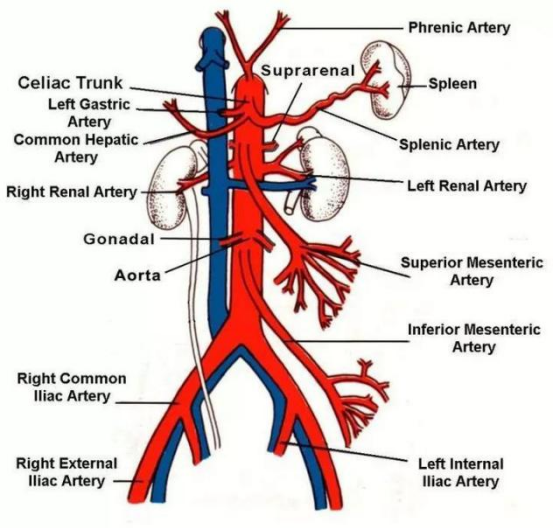

6.3.1 動物とプローブの位置

◆ **手持ちプローブを使用する場合**

1. マークを 9 時方向に向け、プローブをマウスの体の長軸に対して直角に保ちます。腹部の超音波画像を取得し、脈動する小さな黒い点が見えるまでプローブを調整します。
2. プローブを調整して、小さな黒い点を視野の中央に移動させます。その後、プローブを 90°回転させ、マークを 12 時方向に向けることで、腹部大動脈の断面を取得することができます。

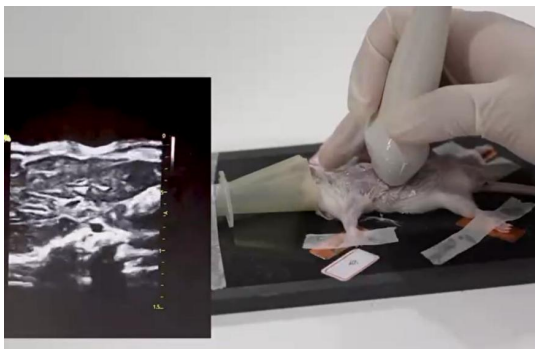

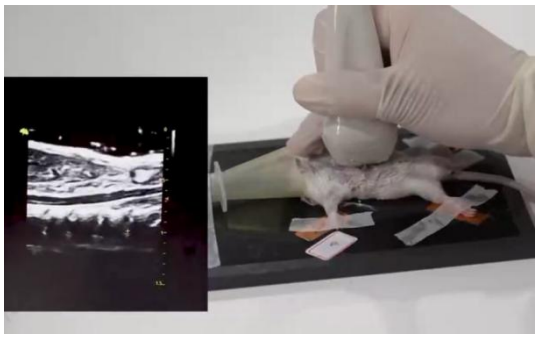

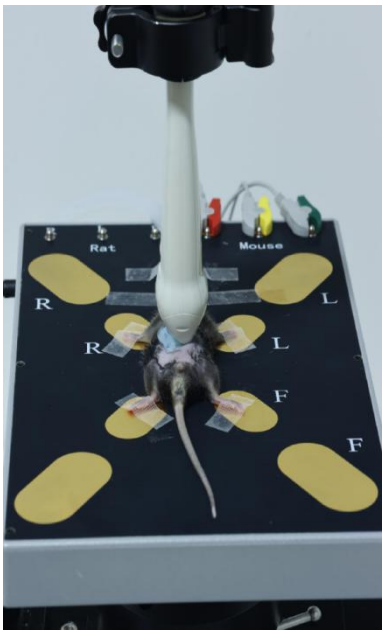

◆ **プローブホルダーを使用する場合**

プローブを腹部の中央軸に配置し、マーカーをわずかに上向きに傾けて（血管と直角にならないようにします）、腹部大動脈の傾斜部にサンプルボリュームを配置して血流を測定します。

6.3.2 腹部大動脈の超音波画像

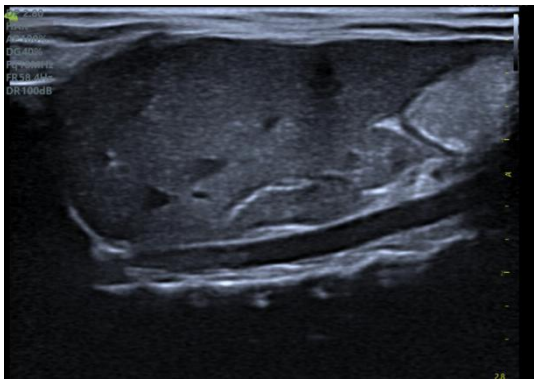

腹部大動脈の 2D 画像

注意
- 検査前に 6～12 時間絶食して、腸内の内容物を減らします。
- 加熱パッドを使用し体温（37±0.5°C）を維持して血管攣縮を最小限に抑えます。
- 動物を仰向けにし、四肢を固定して、剣状突起から恥骨結合部分までを完全に露出させます。
- 腹部に優しく圧力を加えて腸管ループを移動させ、必要に応じてカップリングジェルを使用して隙間を埋めます。
- 腹部大動脈は、滑らかな壁と明確な内膜エコーを持つ管状構造として現れます。
- 脈動的な血流が可視化されます（カラー・ドプラで赤/青の連続的な信号が表示されます）。
- サンプルボリュームを血管の中央に設定して、血流方向に対するドプラ角度が 60°未満であることを確認します。

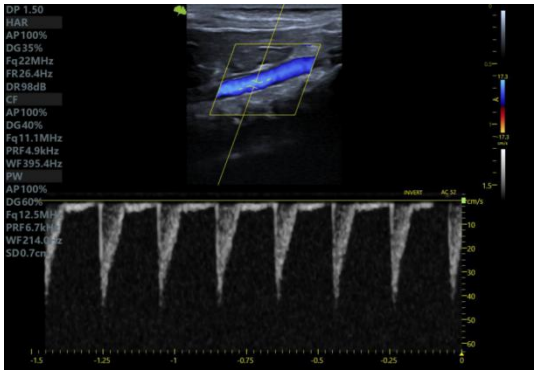

腹部大動脈のパルス波ドプラ画像

6.3.3 腹部大動脈の測定と計算可能なデータ

- 血管直径
- 壁の厚さ
- 内膜-中膜厚（IMT）
- 血管の弾力性（PWV）
- 最高収縮期速度（PSV）
- 末期拡張期速度（EDV）
- 平均流速（MFV）
- 抵抗指数（RI）
- 脈動指数（PI）

6.4 下大静脈(IVC)

下大静脈(IVC)は、体内で最も大きな静脈の１つで、左および右の総腸骨静脈が合流して形成されます。腹部大動脈の右側を沿って上行し、下肢、骨盤、および腹部から心臓へ血液を戻す役割を果たします。

6.4.1 動物とプローブの位置

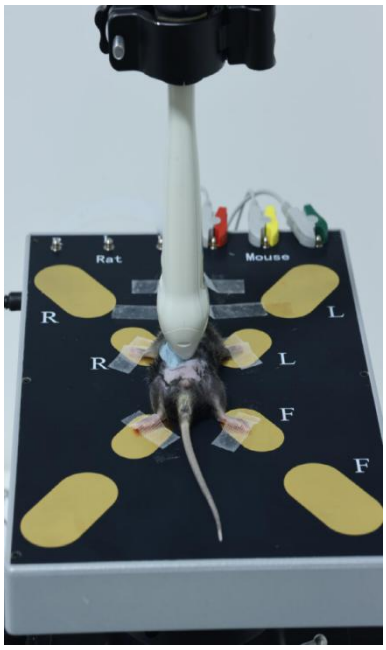

◆ 手持ちプローブを使用する場合

プローブを左方向に移動させ、腹部大動脈の横断面と平行にします。

◆ プローブホルダーを使用する場合

プローブを X 軸に沿って左に移動させ腹部大動脈の横断面を取得します。

6.4.2 下大動脈の超音波画像

下大静脈(IVC)の 2D 画像

注意
- 検査前に 6～12 時間の絶食を行い、腸内ガスの影響を減らします。
- サンプルボリュームを血管の中心に設定し、ドップラー角度を 60°未満にして、呼吸周期中の血流スペクトルを記録します。
- 下大静脈は細い壁を持ち、滑らかな内膜が特徴的な管状構造として見えます。
- 呼吸に伴う血流の変動が確認できます。
  （カラードップラーでは連続的な青/赤の血流信号が表示されます）。
- 肝静脈または腎静脈のレベルで横断面を取得します。
- 画像取得中に動物を圧迫しないようにして、静脈の圧迫による血管のつぶれを防ぎます。

6.4.3 下大動脈の測定と計算可能なデータ

- 近位セグメントの直径(肝静脈合流部での測定)
- 遠位セグメントの直径(総腸骨静脈分岐前での測定)
- 血管壁の厚さ
- 圧迫性指数:短軸測定(吸気末の直径 / 呼気末の直径)× 100%
- 平均流速
- 最大流速
- 流量スペクトルパターン:通常、吸気加速および呼気減速を伴う連続的な低速の波形が表示されます。

6.5 頸動脈

頸動脈は首に位置する重要な血管で、内頸動脈（脳に血液を供給）と外頸動脈（頭部および顔面に血液を供給）に分かれています。両方の血管は、脳および頭顔機能の維持にとって非常に重要です。

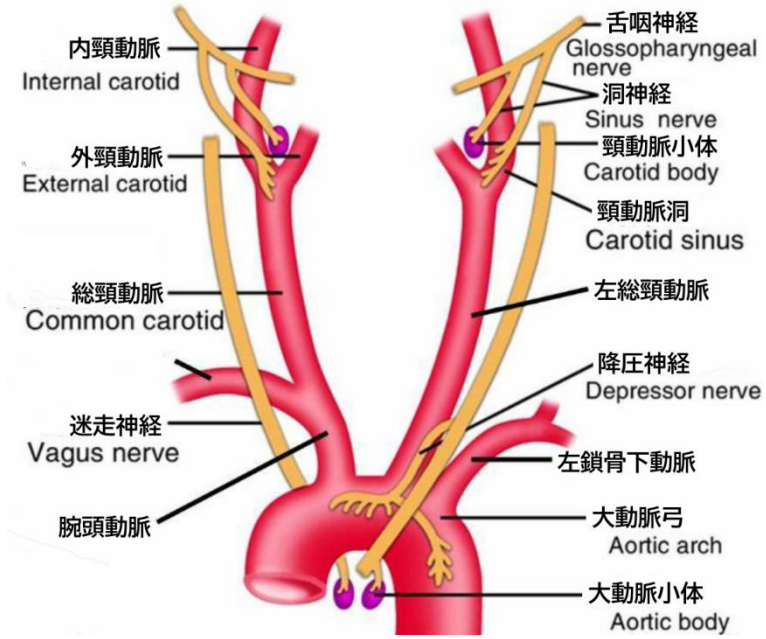

6.5.1 動物とプローブの配置



◆ **手持ちプローブを使用する場合**

1. 呼吸運動によるアーチファクトを減少させるために、テープやカスタムクランプで頭部を固定します。
2. 頸部の毛を剃り、カップリングジェルを塗布して毛によるアーチファクトを最小限に抑えます。
3. プローブを頸動脈に沿って配置し、マーキングポイントを 1 時の位置に合わせます。



◆ **プローブホルダーを使用する場合**

1. 動物プラットフォームを水平にして動物を仰向けにします。
2. プローブのマーキングポイントを 1 時方向に回転させ、少し上向きに傾けます（血管と直角に配置されないように）。
3. 分岐した頸動脈が見えたら、頸動脈にサンプルボリュームを置き、血流を測定します。

6.5.2 頸動脈の超音波画像

頸動脈の 2D 画像

注意
- 気管や甲状腺の遮蔽を避ける： プローブを傾け、気管や甲状腺を避けるように調整します。
- サンプルボリュームの位置 ： サンプルボリュームを血管の中心に設定し、血管壁に近づけず、ドプラ角度は 60°未満に調整します。
- プローブの方向調整 ： 血管とその周囲の組織との反射を最小限に抑えるように調整します。
- 近距離領域のゲインを減少させる ： 皮膚表面の強い反響による干渉を避けるため、近距離領域のゲインを減らします。

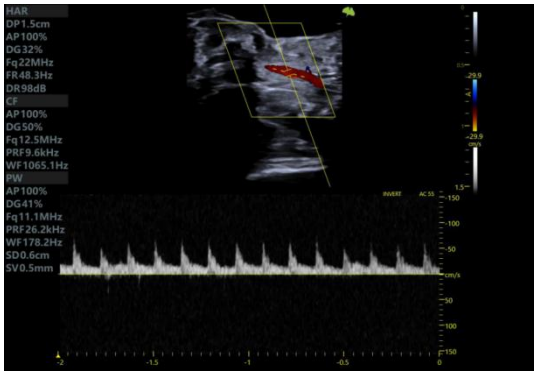

頸動脈のパルス波ドップラー画像

6.5.3 頸動脈の測定と計算可能なデータ

- 総頸動脈（CCA）の末梢部直径 （分岐点から 1-2mm 下）
- 外頸動脈（ECA）の起始部直径
- 内膜-中膜厚（IMT）
- プラークのエコー特性 （低エコー、高エコー、等エコー）
- 拡張期末速度（EDV）**
- 冠血流予備能（CFR）**：反応性過血流テスト中の流速比
- 内頸動脈（ICA）の起始部直径
- 頸動脈分岐部（BIF）の断面直径
- プラーク面積
- ピーク収縮期速度（PSV）**
- 平均流速（MFV）**
- 抵抗指数（RI）**：ICA、ECA
- CCA 後壁 IMT （内腔-内膜界面から中膜-外膜界面までを測定、正常値<0.1mm）
- 血管反応性： - 薬理的刺激後の血管拡張度（例：ニトログリセリン）
  - 冷却/機械的刺激後の血管収縮反応